UNIVERSITE D'ALGER

FACULTÉ MIXTE DE MÉDECINE ET DE PHARMACIE D'ALGER

ANNÉE 1942 N° 12

LE DRAINAGE DE CAVERNES TUBERCULEUSES AVEC ASPIRATION

THÈSE

pour le Doctorat en Médecine

présentée et soutenue publiquement le 24 Juin 1942

par

AMARANTINI GEORGES

Né le 27 Octobre 1910 à Alger

JURY

MM. SARROUY, *Professeur de Clinique médicale et Hygiène infantile* ..... Président

MONTPELLIER, *Professeur d'Anatomie pathologique* .....

THIODET, *Agrégé* (Médecine) ..... } Juges

MANCEAUX, *chargé des fonctions d'Agrégé* ..

Imprimerie S. CRESCENZO 8, Rue Drouillet - ALGER Nord-Africaine

UNIVERSITE D'ALGER

FACULTÉ MIXTE DE MÉDECINE ET DE PHARMACIE D'ALGER

ANNÉE 1942 N° 12

LE DRAINAGE DE CAVERNES TUBERCULEUSES AVEC ASPIRATION

R. UNIV. BIBLIOTHEEK LEIDEN

THÈSE

pour le Doctorat en Médecine

présentée et soutenue publiquement le 24 Juin 1942

par

AMARANTINI GEORGES

Né le 27 Octobre 1910 à Alger

JURY

MM. SARROUY, *Professeur de Clinique médicale et Hygiène infantile* ..... Président

MONTPELLIER, *Professeur d'Anatomie pathologique* .....

THIODET, *Agrégé* (Médecine) ..... Juges

MANCEAUX, *chargé des fonctions d'Agrégé* ..

Imprimerie S. CRESCENZO 8, Rue Drouillet - ALGER Nord-Africaine

UNIVERSITE D'ALGER

FACULTE MIXTE DE MEDECINE ET DE PHARMACIE

Doyen	MM. LEBON (O. ✻, ✝, I. ✪).
Doyen honoraire	LEBLANC (✻, ✝, I. ✪).
Assesseur	CABANES (✻, ✝, I. ✪).

PROFESSEURS

Clinique médicale	MM. AUBRY (O. ✻, ✝, I. ✪).
Histologie et Embryologie	BENOIT (I. ✪).
Clinique gynécologique	CABANES (✻, ✝, I. ✪).
Clinique chirurgicale	COSTANTINI (O. ✻, ✝, I. ✪).
Chimie biologique et médicale	ETTORI (A. ✪).
Botanique et matière médicale	FOURMENT (I. ✪, ✿, O. ✻).
Hygiène, hydrologie et climatologie	GIBERTON (A. ✪).
Clinique obstétricale et puériculture du premier âge	LAFFONT (O. ✻. ✝, I. ✪).
Clinique thérapeutique médicale	LEBON (O. ✻, ✝, I. ✪).
Clinique chirurgicale infantile et orthopédie	LOMBARD (✻, ✝, I. ✪).
Anatomie pathologique	MONTPELLIER (I. ✪).
Pharmacie	MUSSO (✻, I. ✪).
Clinique psychiâtrique	POROT (I. ✪).
Physique médicale	PORTES (✻, ✝, I. ✪).
Clinique de maladies des pays chauds, des maladies syphilitiques et cutanées	RAYNAUD (✻, ✝, I. ✪).
Anatomie	DE RIBET (✻, ✝, I. ✪).
Clinique médicale et hygiène infantile	SARROUY (✻, ✝).
Parasitologie et zoologie médicale	SENEVET (✻, ✝, I. ✪).
Clinique ophtalmologique	TOULANT (✻, ✝, I. ✪).
Physiologie	N...
Médecine légale	N...
Chimie générale pharmaceutique et toxicologie	N...
Bactériologie	N...

PROFESSEURS HONORAIRES

M. ARGAUD (✻, ✝, I. ✪).
M. COURRIER (✻, ✝, I. ✪).
M. GILLOT (I. ✪).
M. LEBLANC (✻, ✝, I. ✪).
WEBER (✻, ✝, I. ✪).
PINOY (✻, I. ✪).

PROFESSEURS SANS CHAIRE

M. HOUEL (✻, ✝, I. ✪), agrégé pérennisé (Obstétrique).
M. FERRARI (✻, I. ✪). agrégé (Chirurgie)

AGREGES PERENNISES

Histoire naturelle pharmaceutique	ROQUES (A. ✪).

AGREGES

Accouchements	MM. JAHIER.
Médecine	LACROIX (A. ✪).
	THIODET (✝).
	N...
Histologie	KEHL.
Chirurgie	CURTILLET.
	GOINARD.
	SABADINI (A. ✪).
Anatomie pathologique	N...
Anatomie	N...
Chimie médicale	N...
Physiologie	N...
Pharmacie	MONNET.

AGREGES LIBRES

Physiologie	MM. BATTEZ.
Chirurgie	DUBOUCHER (I. ✪).

NOTA. — La Faculté n'entend donner aucune approbation ni improbation aux opinions émises dans les thèses ; ces opinions doivent être considérées comme propres à leurs auteurs.

SERMENT D'HIPPOCRATE

En présence des Maîtres de cette Faculté, de mes chers condisciples et selon la tradition d'Hippocrate, je promets et je jure d'être fidèle aux lois de l'honneur et de la probité dans l'exercice de la Médecine. Je donnerai mes soins gratuits à l'indigent et n'exigerai jamais un salaire au-dessus de mon travail. Admis dans l'intérieur des maisons, mes yeux ne verront pas ce qui s'y passe, ma langue taira les secrets qui me seront confiés et mon état ne servira pas à corrompre les mœurs ni à favoriser le crime.

Respectueux et reconnaissant envers mes Maîtres, je rendrai à leurs enfants l'instruction que j'ai reçue de leurs pères.

Que les hommes m'accordent leur estime si je suis fidèle à mes promesses. Que je sois couvert d'opprobre et méprisé de mes confrères, si j'y manque.

Digitized by the Internet Archive
in 2026

https://archive.org/details/IA41542710_0039

Je dédie cette Thèse :

A MA GRAND'MERE

In memoriam.

A MON PERE ET A MA MERE

à qui je dois tout.

A MA FEMME

A TOUS LES MIENS

A MES AMIS

A Monsieur le Docteur BONAFE
d'Hauteville

qui nous a inspiré cette Thèse.

A Monsieur le Docteur DUMAREST

qui nous a reçu au Sanatorium Mangini à Hauteville.

A Monsieur le Docteur GERMAIN

Assistant du Dr Dumarest, qui nous a aidé dans notre travail.

A NOS MAITRES DE LA FACULTE

ET DES HOPITAUX

A NOTRE PRESIDENT DE THESE

Monsieur le Professeur SARROUY

Professeur de Clinique Infantile

A NOS JUGES

Monsieur le Professeur MONTPELLIER

Professeur d'Anatomie pathologique

Monsieur le Docteur THIODET

Agrégé de Médecine

Monsieur le Docteur Manceaux

Chargé des fonctions d'agrégé

Introduction

Appelé au lendemain de la guerre à nous rendre à Hauteville pour des raisons d'ordre familial, nous avons, au cours d'un séjour de deux mois, fréquenté avec profit le Sanatorium Mangini, où nous avons vu en cours de traitement, les onze premiers cas de drainage endocavitaire pratiqués par M. le Dr DUMAREST.

Vivement intéressé par cette thérapeutique nouvelle, nous nous en sommes ouvert à M. le Dr BONAFÉ, *qui nous suggéra alors de faire une thèse sur ce sujet et nous procura vingt cas personnels.*

Nous avons pu ainsi suivre 31 cas de drainage endocavitaire de Septembre 1940 à Mars 1942, date à laquelle il nous fut envoyé les derniers documents concernant les observations précitées.

Durant ce laps de temps, plusieurs articles furent publiés, qui concernent les observations que nous rapportons aujourd'hui.

A la fin de l'année 1940, le Dr DUMAREST *publiait avec ses collaborateurs ses onze premiers cas dans un opuscule intitulé :* « Le Drainage endocavitaire avec aspiration ».

Le Dr BONAFÉ *à son tour, en collaboration avec le D^r* ACQUAVIVA, *publiait dans* Le Journal de Médecine de Lyon, *son premier cas traité.*

En 1941, dans Les Archives Médico-Chirurgicales de l'Appareil Respiratoire, *M.* Dumarest *et ses collaborateurs d'une part, M.* Bonafé *et le D'* Acquaviva *d'autre part, publiaient les conclusions tirées de leurs observations.*

Nous n'avons donc rien inventé. Cependant, nous espérons avoir apporté notre pierre à l'édifice parce que :

— d'une part nous relatons tout au long les résultats obtenus chez des malades suivis de la fin de l'année 1939 au mois de Mars 1942; nous bénéficions ainsi du recul du temps, et notre thèse est étayée d'arguments plus solides.

— d'autre part, ayant bénéficié de l'enseignement de M. Bonafé, *de M.* Dumarest, *et à Alger de M.* Loubeyre *que nous tenons à remercier publiquement; ayant eu également sous les yeux le travail de* Chadourne, *nous avons essayé de synthétiser les idées de chacun de ces auteurs, pour tirer les grandes lignes de cette thérapeutique nouvelle.*

Notre joie serait d'y avoir réussi.

Monsieur le Président, Messieurs les Membres du Jury, appelé aujourd'hui à comparaître devant votre Tribunal qui consacre le terme de nos études médicales, nous sommes empreint d'une grande émotion, et notre mémoire gardera toujours vivace, en même temps que la majesté de la cérémonie, le souvenir de ceux devant qui nous prêtons aujourd'hui le Serment d'Hippocrate et à qui nous adressons nos respectueux remerciements.

Historique

L'idée de placer un drain dans une caverne tuberculeuse n'est pas nouvelle. Depuis longtemps, elle a tenté des opérateurs hardis, désireux d'appliquer à une cavité suppurante pulmonaire le grand principe chirurgical du drainage; en agissant directement sur la localisation d'une maladie générale, on pouvait en effet espérer arrêter les phénomènes infectieux, tarir ou diminuer l'expectoration, et donner au malade un important soulagement.

C'est ainsi qu'en 1845, dans *la Gazette Médicale de Paris*, Truc rapporte une observation de drainage fait en 1844 par Hastings et Storks, et qui semble avoir été la première de ce genre.

Mosler, en 1873, ponctionna une caverne, puis élargit avec une pince l'orifice du trocart et y plaça un drain. William en 1878, et Sadler en 1879, pratiquaient de simples ponctions, cependant que les premières pneumotomies véritables pour cavernes tuberculeuses furent faites par Bull en 1883, et Spencer Wells en 1884. En 1897, Tuffier présente au Congrès de Moscou une statistique de 32 cas de drainage. Mais les résultats opératoires étaient désastreux : 13 morts dans les deux premiers mois, la plupart dans les premiers jours après l'interven-

tion ; 14 malades perdus de vue, avec la mention « améliorés » ou « résultat nul ». Sur les 5 opérés qui seuls furent suivis pendant quelque temps, 2 succombèrent dans le cours de la première année ; un troisième mourut au bout de deux ans, sans que l'opération eut modifié en rien l'évolution de sa tuberculose. Un autre présenta une amélioration considérable, mais fut emporté par une récidive trois ans plus tard. Un dernier, le seul vrai succès de la série, restait parfaitement guéri cinq ans après l'opération.

A l'étranger également, le drainage est essayé, mais à cette époque les cavernes tuberculeuses étaient mal connues : on ne disposait pas de rayons X. On se représentait les cavernes comme des empyèmes, comme des cavités pleines de pus qu'il fallait drainer largement après de vastes incisions des parties molles : c'est ce que firent Tuffier, J. Alexander, Lilienthal et Sauerbruch.

Mais ces essais furent peu encourageants. Néanmoins, dans une Revue Générale publiée en 1908, Lenormant a dressé le tableau d'ensemble de ces recherches et rassemblé un certain nombre de cas favorables empruntés à Sonnenburg, Siégel, Spinelli et Bessel-Hagen.

Depuis, entre les mains de Sauerbruch (drainage direct associé à la thoracoplastie et à la pneumolyse extra-pleurale), de Bruns et Casper, de Lilienthal (cavité persistante après thoracoplastie), de Macerven, d'autres tentatives ont donné des résultats médiocres : les survivants, fort peu nombreux, conservaient une fistule broncho - cutanée. Tous ces cas

sont rapportés en détail dans l'ouvrage récent de John Alexander.

On trouve dans la littérature médicale de ces dernières années, des observations de ponctions de cavernes, même de ponctions répétées, avec vérification de la pression intra-cavitaire et étude bactériologique du pus retiré par aspiration.

En 1936, Vaccarezza traite ainsi une volumineuse caverne pulmonaire et aspire le pus à la seringue. Aux Etats-Unis, Eloesser fait, en 1937, plusieurs tentatives de drainage des cavernes tuberculeuses, mais avec des résultats médiocres.

Ces interventions mettent en évidence l'inocuité à peu près absolue de ponctions du parenchyme pulmonaire, même avec un trocart volumineux ; c'est ce que démontre expérimentalement Petit de la Villeron, en 1938, dans un article de technique chirurgicale : « On ne cause pas de dommages sérieux aux poumons lorsqu'on introduit lentement dans son parenchyme un trocart rond et lisse. »

Toutes ces tentatives donnent des renseignements intéressants mais restent cependant isolées et ne réalisent pas une méthode de traitement jusqu'aux travaux de Morelli et de Monaldi. Ce dernier, s'inspirant de ce qu'a fait Redaelli pour l'aspiration pleurale après pleurotomie, associe l'aspiration continue au drainage à minima des cavernes tuberculeuses.

Dans des publications récentes, il a fait connaître

les résultats obtenus sur plus de deux cents cas traités à l'Institut Forlanini : 41 cas de guérison en 1940.

Au cours d'un séjour à Hauteville, nous avons jugé intéressant de colliger et de collationner les trente et un premier cas traités dans cette ville par MM. les Docteurs Bonafé, qui nous a inspiré cette thèse, et Dumarest qui a bien voulu nous recevoir au sanatorium Mangini, et à l'ouvrage[1] de qui nous avons fait de larges emprunts. Nous leur adressons ici nos respectueux remerciements.

Nous diviserons notre sujet en sept parties :

I. — Historique.

II. — Instruments et Technique.

III. — Conduite du Traitement.

IV. — Observations Recueillies.

V. — Anatomie Pathologique.

VI. — Discussion.

VII. — Conclusion.

---

(1) *Drainage endocavitaire avec aspiration*, par Dumarest, Brette, Germain et Laval.

Instrumentation

L'appareillage se compose de plusieurs éléments:

1° un trocart spécial ;

2° une sonde en gomme ;

3° un appareil d'aspiration.

Le trocart

Les circonstances n'ayant pas permis de se procurer l'instrumentation de MONALDI, il a été construit, et l'on utilise à Hauteville, un trocart long de 17 cm. d'un calibre de 5mm. (Fig. 1).

FIG. 1

Ce trocart affecte une forme de poignard, dont le croisillon est constitué par deux petites tiges latérales, ce qui permet de l'avoir toujours très en main : une

de ces tiges est creuse, et communique avec la lumière du trocart ; sur elle on adapte un tube de caoutchouc relié au manomètre de l'appareil à pneumothorax (Fig. 2).

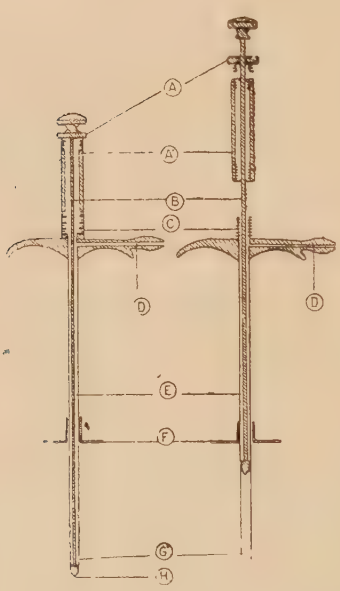

A, arrêt.
A', garde.
B, mandrin.
C, pas de vis.
D, orifice de communication avec le manomètre.
E, âme du trocart.
F, index.
G, pertuis.
H, pointe du mandrin.

FIG. 2

A l'intérieur du trocart coulisse un mandrin, dont l'extrémité qui termine et ferme le trocart représente une pyramide triangulaire, à pointe et arêtes très émoussées, si bien que, poussée dans le poumon, elle dissocie les tissus traversés sans trop les léser. A signaler que CHADOURNE préfère une pointe non émoussée, afin de diminuer les risques d'un décollement pleural ou sous-pleural au cours de la

mise en place, beaucoup plus à craindre à son avis que l'embolie gazeuse. Sauf à son extrémité, le mandrin est d'un calibre inférieur au trocart et, comme celui-ci possède un œillet latéral, on peut à tout moment surveiller les pressions intra-pulmonaire ou intra-cavitaire, ainsi qu'on le fait en créant un pneumothorax avec le trocart de Küss. Un disque métallique, à frottement dur, permet de limiter la pénétration à la longueur jugée utile.

La tige du trocart est graduée en centimètres et son extrémité supérieure peut être dévissée, permettant ainsi l'introduction d'un petit pleuroscope destiné à la cavernoscopie.

La sonde

La sonde est en caoutchouc et rappelle la sonde de Nélaton N° 11, mais son extrémité est munie de deux orifices : l'un terminal, l'autre latéral. Sa longueur est de soixante centimètres ; elle porte des graduations de deux en deux centimètres, son calibre est uniforme. Il importe qu'elle coulisse très facilement dans la lumière du trocart.

La sonde de Nélaton ne convient pas pour plusieurs raisons : elle est trop courte ; son extrémité est dure et risque de traumatiser les parois de la caverne ; elle n'a pas d'orifice terminal.

L'appareil d'aspiration

Après quelques tâtonnements, on a adopté la trompe à eau comme procédé d'aspiration. Elle per-

met d'obtenir une aspiration considérable, ne nécessite aucune surveillance et, en augmentant plus ou moins le débit d'eau, on peut faire varier à volonté l'intensité de l'aspiration.

L'aspiration doit pouvoir être évaluée à tous moments, d'où nécessité d'un manomètre, et limitée à volonté, d'où nécessité d'un régulateur. Le régulateur le plus pratique est celui de JEANNERET, décrit dans *la Revue de la Tuberculose* et conforme au schéma de la figure 3.

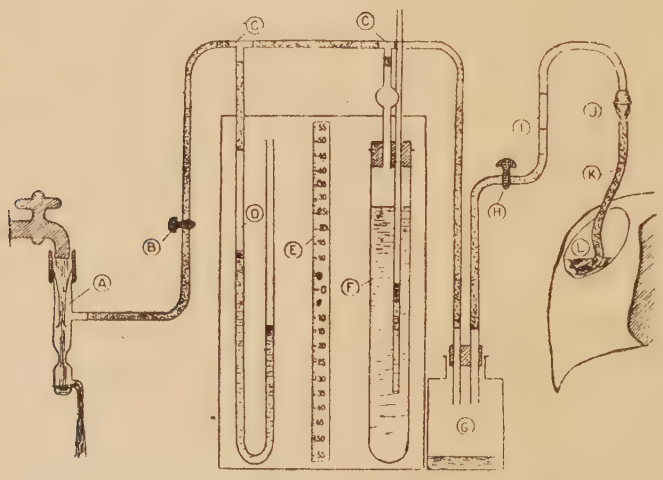

FIG. 3

A, trompe à eau.
B, robinet de réglage.
C, tubes en T.
D, manomètres à eau.
E, règle graduée en cm.
F, régulateur.
G, flacon à sécrétions.
H, robinet d'arrêt.
I, regard.
J, embout.
K, sonde.
L, caverne.

Le régulateur est branché en dérivation sur le circuit. On fait pénétrer le tube de verre (qui communique avec l'air libre) dans le liquide, d'un longueur égale à la dépression d'eau que l'on ne veut pas dépasser. Dès lors, si par suite d'une anomalie quelconque, l'aspiration arrivait à dépasser cette limite maxima préalablement fixée, l'air extérieur serait aspiré et le malade n'encourrait pas le danger qui pourrait résulter pour lui d'une aspiration trop brutale.

De même, dans un autre sens, si en cours de traitement, la bronche de drainage étant obturée, le malade présente un violent accès de toux, cette hyperpression provoquée n'entraînera aucun risque : si elle est inférieure à la dépression, elle sera neutralisée par elle, si elle est plus forte qu'elle, l'air sera chassé à l'extérieur à travers la soupape de sûreté.

De telles garanties ne sont pas à dédaigner lorsqu'on veut mener à bien la conduite du traitement.

A ces appareils essentiels, s'ajoute enfin un flacon destiné à recevoir les sécrétions aspirées de la caverne.

La sonde est reliée au circuit par un embout métallique spécial, dont une extrémité de calibre réduit s'adapte parfaitement à sa lumière, tandis que l'autre, plus large, s'adapte à la canalisation en caoutchouc. Sur le trajet, entre la sonde et le flacon, se trouve placé un index en verre qui permet au malade de surveiller le cheminement des sécrétions.

Tous ces appareils sont groupés sur une planchette installée au lit du malade, ce qui les rend d'un maniement aisé, et en facilite le contrôle.

La trompe à eau donne une aspiration très forte. Elle permet, par exemple, de grouper dans une même chambre cinq malades en traitement, tous branchés sur une canalisation (tubes de caoutchouc ou de cuivre) commandée par la même trompe. Un robinet, placé entre chaque appareil et la canalisation générale, permet de régler, pour chaque cas, l'intensité de l'aspiration.

Un autre robinet, enfin, placé entre sonde et appareil individuel, permet à chaque malade de débrancher sa sonde sans perturber l'aspiration des autres malades en traitement.

Technique Opératoire

On verra plus loin, à propos des indications, que le drainage des cavernes se fait le plus souvent sur une cavité de l'apex, en traversant la région pectorale ; on décrira donc la technique du drainage dans les premiers espaces sous-claviculaires.

La caverne doit avoir été au préalable minutieusement repérée à l'aide de tomographies, afin de connaître exactement ses dimensions, sa profondeur et l'état du parenchyme avoisinant. Un essai de pneumothorax pratiqué dans la région pectorale a montré à ce niveau l'existence d'une symphyse.

L'intervention ne nécessite aucune préparation spéciale. Elle doit être pratiquée sous le contrôle de la radioscopie. Le malade est couché sur la table horizontale, un oreiller placé sous les épaules fait saillir les arcs costaux antérieurs.

L'opérateur doit avoir comme but de placer la sonde, non au point déclive de la caverne, mais en son milieu ; la sonde reste ainsi toujours bien centrée, et ne subit aucune coudure lorsque les bords de la caverne commencent à se rapprocher.

En général, pour drainer une cavité du sommet, on traverse le deuxième espace intercostal, ce qui est

facile. S'il faut traverser le premier espace, la technique est un peu plus malaisée, parce que l'espace est plus étroit et le trocart chemine alors à frottement dur. On évitera le bord externe du sternum à cause du voisinage de la mammaire interne.

L'asepsie de la région doit être minutieuse. On utilisera des champs stérilisés : l'opérateur sera muni de gants. On fait tout d'abord une anesthésie loco-régionale. Bouton dermique, puis anesthésie des plans profonds. On enfonce l'aiguille jusqu'à la plèvre, on vérifie qu'elle n'a pas rencontré de vaisseaux, puis on injecte l'anesthésique en retirant progressivement l'aiguille. Il est important de réaliser une bonne infiltration du nerf intercostal sus-jacent ; il n'est pas nécessaire de pratiquer une alcoolisation de ce nerf ; nous n'avons pas, en effet, observé de manifestations douloureuses durables, dues à son irritation par la sonde. L'anesthésie du poumon n'est pas nécessaire car sa traversée n'est pas douloureuse.

Avant d'employer le trocart, on fait avec une aiguille de dix à quinze centimètres de longueur, munie d'un mandrin, un repérage soigneux de la caverne. On pique, au niveau du repère cutané qui correspond au centre de la lésion ; on contrôle sous écran la direction à donner à l'aiguille : elle doit être perpendiculaire au plan sagittal de la caverne, et se projeter sous forme d'un point noir au centre de la cavité. Parvenu au voisinage de la plèvre, on retire le mandrin, et on adapte l'aiguille à une seringue en verre de $20cm^3$ renfermant $5cm^3$ de sérum physiologique. On continue à enfoncer l'aiguille, en re-

pérant à l'écran de temps à autre sa direction. Tout en progressant, on fait des aspirations dans la seringue. Tant que l'aiguille est dans le poumon, on voit apparaître dans le sérum de petites bulles d'air nettement séparées les unes des autres. L'air arrive au contraire à grosses bulles dans la seringue dès que l'aiguille a pénétré dans la caverne : ce critère est très précis, et en général très net.

On enlève alors la seringue, et on branche à sa place le tube de caoutchouc allant au manomètre de l'appareil à pneumothorax : immédiatement apparaissent des oscillations amples, autour de + 0, — 0, mais avec une tendance négative, le plus souvent, — 6, + 4 par exemple ; rarement les oscillations sont positives, + 2, + 4. Si l'aiguille est dans le parenchyme, les oscillations sont très faibles.

Signalons en passant que l'arrivée de l'aiguille, ou du trocart, au voisinage de la lésion, peut provoquer chez certains sujets, une congestion locale d'origine réflexe : aux rayons X, elle se traduit par une sorte de voile étendu sur toute la région de la lésion, qui devient ainsi d'un repérage plus difficile (observation N° 31).

On peut maintenant retirer l'aiguille : un doigt placé sur celle-ci, au niveau de la peau, permet de mesurer la longueur de la pénétration : on sait ainsi à quelle profondeur se trouve la caverne et on place en conséquence, sur le trocart, le repère métallique mobile.

Il s'agit alors de répéter la même opération, mais cette fois-ci avec le trocart. On pratique avec le bis-

touri une toute petite incision de la peau et du tissu cellulaire sous-cutané ; puis, tenant le trocart à pleine main, on l'enfonce dans la paroi thoracique, en lui imprimant un mouvement de rotation, en le vissant en quelque sorte dans la paroi. On s'interrompt fréquemment pour contrôler, sous écran, sa bonne direction.

Il faut fournir, en général, un effort important, parce que le trocart, du fait qu'il n'est pas pointu, chemine difficilement ; on perçoit d'ordinaire très nettement à la main un ressaut au moment où il pénètre dans la caverne, et, aidé par le repère coulissant, on peut facilement limiter la pénétration.

Le manomètre accuse de très larges oscillations dès que le trocart est en place ; s'il est seulement dans le voisinage de la caverne, les oscillations sont de faible amplitude, et, en pareil cas, on a aussi la sensation que l'extrémité du mandrin n'est pas libre et qu'elle bat contre un plan résistant. On a observé cette éventualité à plusieurs reprises : il s'agissait, dans un des cas, de la coque rigide d'une vieille caverne qu'une thoracectomie n'avait pas complètement collabée et qui se laissait refouler, mais non traverser.

Les oscillations étaient franches, d'amplitude toutefois réduites, et l'examen radioscopique permit d'apercevoir nettement la paroi cavitaire épaissie, chassée par le trocart jusqu'à ce qu'une poussée plus violente permit de la traverser.

On n'a jamais observé d'incidents au cours de l'introduction du trocart, en particulier pas d'hémorra-

gie, pas d'embolies gazeuses et pas de réflexes graves.

Il est arrivé qu'on soit obligé de retirer le trocart de plusieurs centimètres pour rectifier sa position et l'enfoncer à nouveau : la fausse route ainsi créée n'a eu aucune suite fâcheuse.

Le trocart étant bien en place, on retire le mandrin, on introduit la sonde de telle façon qu'elle soit enfoncée de plusieurs centimètres à l'intérieur de la caverne : s'il est facile de la retirer, il est par contre impossible de l'enfoncer lorsque le trocart est enlevé. Un aide repousse la sonde dans la lumière du trocart au fur et à mesure que celui-ci est retiré par l'opérateur, qui doit agir très lentement, sans aucune brusquerie.

On vérifie alors la perméabilité de la sonde, en faisant de l'aspiration avec une seringue. On contrôle sa bonne position par un examen à l'écran : on peut être ainsi amené à la retirer si elle est pelotonnée sur elle-même, ou à la tourner sur son axe pour amener son extrémité dans le bas-fond de la caverne.

Il faut maintenant fixer le drain à la paroi : c'est un point très délicat. Un fil de soie est noué autour de la sonde, au ras de la peau ; ses deux extrémités sont fixées à la peau avec du sparadrap. On peut aussi faire une torsade, au milieu de laquelle passe la sonde. Dans tous les cas, il faut veiller à ne pas l'aplatir, tout en la serrant suffisamment pour qu'elle soit bien immobilisée.

Ainsi faite, la fixation n'est parfois que relative : la sonde a pu parfois se libérer, nécessitant une nouvelle intervention pour la remettre en place. Par ailleurs, le sparadrap irrite la peau. Pour pallier à ces inconvénients, on a envisagé à Hauteville, la construction d'une sorte de collier métallique qui serait maintenu en place, à l'aide de deux rubans, liés autour du thorax, et qui serait muni à son intérieur de stries imbriquées empêchant le retrait de la sonde.

La fixation du drainage étant bien solide, on termine l'opération par l'application d'un petit pansement de gaze maintenu par du sparadrap.

Conduite du Traitement

L'intervention, telle qu'on la pratique à Hauteville, s'est toujours montrée bénigne. Le malade peut en général regagner sa chambre sans aide ; il doit garder le lit pendant les quinze premiers jours du traitement.

Les suites opératoires sont très simples : le soir même, ou le lendemain, se produit une ascension thermique aux environs de 39°. L'expectoration est souvent teintée de rose. Cette réaction s'amende rapidement, et en cinq à sept jours, la température redevient ce qu'elle était antérieurement.

Aucun accident immédiat important n'a été noté. Tout au plus peut-on observer quelques douleurs passagères, parfois une tendance lipothymique, lorsque le malade est affaibli ou sensible à l'anesthésie locale. Ce qui frappe le plus, c'est l'absence de complications graves ; l'embolie gazeuse paraissait à priori une complication à redouter ; elle n'a jamais été observée. Il est curieux de constater que l'introduction d'un trocart volumineux, qui traverse souvent en profondeur plusieurs centimètres de parenchyme pulmonaire, puisse être aussi inoffensive. Cette constatation pose un point d'interrogation sur la genèse de l'embolie gazeuse, et du réflexe pleural

au cours de la pratique du pneumothorax ; elle est à rapprocher de la tolérance montrée par d'autres organes que le poumon vis-à-vis des moyens d'exploration modernes, et en particulier de la ponction.

On branche l'aspiration le lendemain seulement de l'intervention, afin de laisser le temps de la réparation au petit traumatisme, parfois hémorragique occasionné par la ponction, et qu'une aspiration prématurée pourrait aggraver.

En cas d'hémorragie appréciable, ce délai devra être augmenté. L'aspiration doi têtre établie progressivement et lentement. On est toujours tenté, au début, devant la bénignité de la méthode, d'aller trop vite. On a remarqué à Hauteville qu'une aspiration trop forte et trop rapide est dangereuse, parce qu'elle distend trop rapidement les tissus péricavitaires atelectasiés, et gênante parce qu'elle engendre une congestion péricavitaire intense qui, outre les inconvénients qu'elle peut présenter, voile les contours et met obstacle au contrôle radioscopique du traitement. (Position de la sonde, etc...)

Sur le réglage et la progression de l'aspiration, il est bien difficile de donner des règles générales.

Cependant, à Hauteville, on ne dépasse pas :

— 5 cm. pour les premiers jours,

— 20 à 25 cm. avant la fin du premier mois.

Chadourne s'en tient le plus longtemps possible, à des chiffres variant de — 5 à — 15, et ne dépasse qu'exceptionnellement — 30.

On augmentera ainsi progressivement jusqu'à -60, -70 cm d'eau ; chaque cas doit être individualisé. Chez certains malades, en effet, on a observé une persistance de la fièvre, de l'expectoration, un mauvais drainage jusqu'au moment où on a atteint une aspiration suffisante, (-40 par exemple). En présence de cas semblables, on sera donc amené à progresser plus rapidement.

L'aspiration doit-elle être permanente? Monaldi pense préférable de pratiquer une aspiration discontinue, voire même interrompue pendant toute la nuit, de façon à réduire au minimum le traumatisme des tissus. A Hauteville, on a jusqu'ici pratiqué une aspiration à peu près continue, durant les premières semaines du traitement, avec des interruptions de plus en plus prolongées au fur et à mesure que la caverne se réduit, ainsi que nous le verrons plus loin.

Monaldi en Italie et Chadourne en France, préfèrent le drainage discontinu ; l'aspiration continue provoque, pour Monaldi, un trouble biologique sur les tissus voisins, qui peut être dangereux, même si l'aspiration continue est de faible intensité; Monaldi la compare « à une ventouse longtemps appliquée sur une partie quelconque du corps ».

Au contraire, l'aspiration discontinue et d'intensité inégale permet dans l'intervalle « le rétablissement des conditions biologiques normales » éventuellement troublés par l'aspiration, tout en ne gênant pas la rétraction de la cavité.

De toute façon, le malade peut se lever quelques instants dans la journée. Pendant ce temps, la sonde

sera débranchée. On ne la pincera pas, mais on coiffera son extrémité libre avec un tampon de coton imprégné de poudre iodoformée : on maintient ainsi sa perméabilité et on évite une surpression intracavitaire au cours d'un accès de toux.

Le pansement, au niveau de la petite plaie par laquelle passe la sonde, doit être refait en moyenne tous les trois jours, parfois plus fréquemment, car il se produit souvent un suintement de sécrétions épaisses qu'on traite par des attouchements au mercuro-chrome après avoir obtenu des résultats moins réguliers avec la glycérine iodoformée, les pommades, l'alcool iodé. Il est bon, lors de chaque pansement, d'examiner le malade aux rayons X, pour vérifier la position de la sonde à l'intérieur de la caverne : est-elle trop enfoncée ; coudée ; son extrémité draine-t'elle bien le bas-fond ? Tout autant de points qui doivent être surveillés et qui pourront nécessiter une petite traction sur la sonde, un léger mouvement de rotation en vue d'améliorer le drainage. En règle générale, la sonde doit être progressivement retirée, à mesure que le volume de la cavité se réduit : elle ne fonctionne bien qu'à la condition de ne pas être coudée dans la cavité.

L'expectoration, très abondante avant l'intervention, diminue progressivement lorsque le drainage est assuré correctement, et s'il n'existe pas de lésion évolutive dans le poumon opposé. La teneur en bacilles de Koch diminue aussi, et en général, au bout de quelques semaines, l'expectoration est à peu près tarie et les bacilloscopies sont négatives.

Parallèlement, survient une défervescence progressive ; la température s'installe au voisinage de la normale ; les forces reviennent, le malade reprend du poids. Il s'agit là, bien entendu, de cas favorables.

Le liquide aspiré de la caverne se montre les premiers jours légèrement hématique, et surtout très épais, à tel point que son évacuation est souvent difficile. Pour le clarifier, on injecte dans la sonde 2cm³ de glycérine iodoformée pendant deux jours : on a également pratiqué de petits lavages avec du sérum physiologique tiède (20cm³). Ultérieurement, son aspect se modifie ; il se clarifie peu à peu ; perd le caractère d'expectoration et devient plus ou moins séreux ; on peut cependant observer au cours du traitement des stades de purulence, des périodes où le liquide est séro-hématique, et d'autres où il est parfaitement liquide. Lorsqu'il devient trop clair, ou lorsqu'il est trop sanguinolent, il convient de diminuer l'intensité de l'aspiration.

La quantité de liquide aspiré est très variable, mais tend à augmenter dans les premières semaines du traitement, pour diminuer par la suite au fur et à mesure que la caverne se réduit. Son odeur est souvent fétide, mais n'incommode pas le malade, car le flacon à sécrétion est compris dans un circuit hermétiquement clos. La fétidité s'atténue lorsque le liquide se clarifie.

Les examens microscopiques montrent, au début du traitement, un grand nombre de germes : pneumocoques, staphylocoques, streptocoques, tétragènes ;

les bacilles de Koch fourmillent. Après un délai variable — 2 à 4 mois environ, — les bacilles de Koch disparaissent, mais les germes associés persistent avec, toutefois, une tendance à la réduction.

On a recherché les spirilles par la coloration de Fontana-Tribondeau, pensant que leur présence pourrait expliquer la fétidité des sécrétions : il n'en a jamais été trouvé.

Pour réduire les infections secondaires, on a essayé d'injecter dans la cavité du bleu de méthylène, mais on a cessé à cause des réactions thermiques passagères observées dans certains cas (température à 39° après une injection de 1cm^3 d'une solution de bleu de méthylène à 1 %). On a également pratiqué à Hauteville, des injections intracavitaires de soludagénan (2cm^3 tous les deux jours), et on a ainsi obtenu une réduction immédiate très importante de la flore microbienne : ces essais sont à continuer. Les lavages au sérum physiologique sont toujours très bien supportés et n'entraînent aucune réaction fébrile.

On a mesuré la valeur du pH dans le liquide recueilli, mais d'une façon assez approximative. On a trouvé des valeurs sensiblement constantes et uniformes pour tous les malades : pH = 8. Le pH de l'expectoration, chez ces mêmes sujets, oscillait entre 7,5 et 8.

Il est intéressant de constater que, chez les tuberculeux évolutifs, le pH des sécrétions endocavitaires est à tendance nettement basique. Ces faits concor-

dent pleinement avec les recherches analogues effectués par MONALDI.

Au point de vue cytologique, le liquide aspiré renferme très peu d'éléments blancs et de très nombreuses fibres élastiques.

Nous avons signalé plus haut l'intérêt des examens aux rayons X. La radioscopie n'est pas suffisante : il est absolument indispensable d'établir fréquemment des clichés. Dès l'intervention, un film confirmera que la sonde est bien en place : il est arrivé en effet qu'on ait cru ce résultat obtenu sur la foi d'oscillations manométriques et d'une aspiration à la seringue qui paraissait facile, or, les radiographies, prises de face, et surtout en oblique, ont montré que l'extrémité de la sonde n'avait pas pénétré dans la cavité.

Le cliché du début est également nécessaire pour déterminer exactement la position de la sonde à l'intérieur de la caverne et régler la longueur de son segment intracavitaire. Par la suite, des clichés en série fixeront la réduction progressive des dimensions de l'ulcération.

L'intérêt des tomographies ne se discute pas. Nécessaires, avant l'intervention, pour fixer la situation et les dimensions de la lésion, elles permettent parfois d'obtenir un cliché passant exactement par la bronche de drainage, dont on peut apprécier ainsi le calibre.

C'est encore sur des tomographies que l'on verra le mieux la réduction en profondeur de la cavité, à

condition, bien entendu, que les clichés soient tous faits très exactement aux mêmes distances que les premiers établis avant l'institution du drainage, de façon à ce qu'ils soient tous exactement superposables. En fin de traitement, une nouvelle tomographie permettra de vérifier, de façon absolument certaine, l'élision de la caverne.

Deux grands principes directeurs s'imposent : un premier stade doit avoir pour but le drainage et le décapage de la cavité ; un deuxième se propose d'aboutir éventuellement à la fermeture complète de la lésion et à sa cicatrisation.

Dans la poursuite de ces deux buts, il ne faut pas vouloir aller vite, mais savoir « s'adapter » aux réactions de l'organisme. Dans certains cas, une caverne a pu disparaître en cinquante jours ; dans d'autres, plusieurs mois ont été nécessaires pour obtenir un résultat seulement partiel. L'occlusion de la cavité n'est pas d'ailleurs la condition indispensable de sa guérison.

Période de drainage

Nous avons donné plus haut quelques indications sur ce que peut être la progression de l'aspiration. Ces conditions sont très schématiques, car la question est dominée par l'état de la bronche de drainage qui peut être plus ou moins volumineuse et plus ou moins perméable, et qui assure plus ou moins bien, suivant sa situation, la vidange de la cavité.

Est-elle de petit calibre ? Partiellement obturée ? Une faible aspiration suffira pour obtenir une dépression intracavitaire assez grande. Est-elle au contraire volumineuse ou parfaitement perméable ? Il faudra une aspiration beaucoup plus forte pour obtenir une dépression équivalente : il ne faut pas, en effet, établir simplement un courant d'air dans la cavité, mais bien un certain vide qui n'est réel que lorsque le débit de l'aspiration est supérieur à celui de la bronche de drainage.

Comment apprécier l'état de cette bronche? Une tomographie passant exactement par le plan sagittal, la facilité avec laquelle on aspire de l'air avec une seringue fournissent des indications précieuses. Le manomètre traduit en permanence, par ses oscillations inspiratoires et expiratoires et ses variations importantes au cours de l'accès de toux, la perméabilité variable de la bronche et le passage plus ou moins facile de l'air. On peut avoir cependant quelques oscillations manométriques dues à une transmission par le parenchyme environnant : mais elles n'ont jamais eu une grande amplitude. L'intensité d'aspiration doit également être réglée d'après les caractères du liquide retiré. Dans les premiers jours du traitement, il est épais et plus ou moins hématique ; la présence de sang, parait due au traumatisme occasionné par le trocart et la mise en place de la sonde. Cet état persiste de neuf à dix jours. Durant cette période, l'aspiration ne doit pas dépasser dix centimètres d'eau. Ultérieurement, le liquide prend une teinte jaune citron, mais s'il redevient hémorragique, il faut penser à deux causes possibles

d'irritation de la caverne : ou bien la sonde trop enfoncée blesse la paroi cavitaire, ou bien l'aspiration est trop intense. Dans le premier cas, on est mené à retirer légèrement la sonde, sous le contrôle de l'écran radioscopique. Dans le deuxième, on diminue l'aspiration.

Le liquide recueilli est habituellement abondant pendant toute cette période du drainage. Si l'on constate sa brusque diminution, et si les rayons X montrent la persistance d'un bas-fond dans la cavité, ce qui peut tenir à la situation de la bronche de drainage, il y a là une indication d'augmenter l'aspiration ; mais encore faut-il s'assurer que la sonde est toujours bien perméable à l'aide d'une aspiration à la seringue ou d'un petit lavage au sérum physiologique, et qu'elle est convenablement placée.

Une aspiration bien réglée doit faire disparaître rapidement l'expectoration. Si celle-ci persiste abondante, s'il n'existe aucune lésion dans le poumon opposé, si le parenchyme péricavitaire du poumon traité parait sain, il faut, ou augmenter l'aspiration, ou modifier la position du drain.

Il faut insister sur l'importance de la radioscopie et de la radiographie au cours du traitement, et notamment sur l'interprétation des modifications radiologiques observées.

Dans les premiers jours de l'aspiration, le tissu péricavitaire se montre plus sombre, les contours sont moins nets. Cet aspect est dû à un état de congestion périfocale dont l'existence a été mise en évidence par les recherches anatomo-pathologiques des auteurs

italiens. Cette congestion paraît être d'autant plus intense que l'aspiration a été plus rapide et plus forte ; suivant son degré, on peut donc être amené à maintenir ou à réduire l'aspiration.

Ultérieurement, si tout est bien réglé, on assiste à un éclaircissement de la zone pulmonaire péricavitaire, cependant que disparaît toute trace de niveau liquidien.

La réduction de la caverne est habituellement très rapide d'emblée : la mise en place de la sonde suffit à elle seule, en diminuant la pression intra-cavitaire, à faciliter la réexpansion des tissus périphériques atélectasiés, et qui sont, en quelque sorte, libérés mécaniquement. Le résultat obtenu est souvent beaucoup plus notable que ne le laissaient présumer les clichés radiologiques, et on est parfois surpris de l'importance insoupçonnée de la zone d'atélectasie péricavitaire dans un évidemment du sommet qui semblait aller jusqu'à la paroi.

Ces résultats immédiats ne sont pas toujours aussi rapidement obtenus. On peut observer une période de latence, pendant laquelle la caverne paraît inerte et ne subit aucune diminution. Ces faits semblent traduire un nettoyage pénible et important de la paroi qui ne se déterge que peu à peu.

Pendant toute cette période de drainage, l'aspiration doit être adaptée à chaque cas particulier, mais il ne semble pas utile de dépasser une limite moyenne de 30 centimètres d'eau. Il faut aller lentement : il faut savoir attendre et se souvenir que l'obturation

de la caverne ne peut pas être valablement obtenue avant sa complète détersion.

Période d'obturation

Les résultats acquis sont alors les suivants : le malade ne crache plus, n'a plus de fièvre ; son état général s'est amélioré ; le liquide aspiré est devenu très fluide ; au point de vue local, les clichés montrent une réduction importante de la caverne. Au résultat de cette action mécanique va s'ajouter désormais un processus biologique de réparation : c'est-à-dire que cette période sera beaucoup plus longue. Le facteur mécanique, c'est-à-dire l'aspiration, qui, jusqu'ici, favorisait seulement la détente des tissus atélectasiés, va maintenant exercer sur eux une action de rapprochement qui peut, à un certain degré, être traumatisante et contrarier la cicatrisation.

Il va donc falloir augmenter l'aspiration, mais surveiller encore plus attentivement les réactions qu'elle pourra occasionner sur les tissus. Toute réexpansion trop forcée, ou augmentée trop rapidement, constituerait un traumatisme et doit être évitée.

On peut atteindre progressivement une dépression de 60 à 70 centimètres d'eau. Les sécrétions endocavitaires deviennent de plus en plus séreuses, et les clichés radiologiques montrent, avec une diminution progressive de la caverne, un éclaircissement des tissus voisins : ce n'est plus maintenant une di-

minution de la congestion, mais une récupération fonctionnelle respiratoire qui aère le tissu, diminue sa densité, et se traduit à l'auscultation par l'augmentation du murmure vésiculaire, et parfois même par une véritable reprise fonctionnelle.

A ce stade, la bronche de drainage peut s'obturer par prolifération épithélio-conjonctive, ainsi que l'ont vérifié les auteurs italiens au cours d'une autopsie. Cette éventualité est très favorable, car elle est suivie, en général, d'une réduction rapide du volume de la caverne. Dans certains cas, l'obturation de la bronche peut être acquise dès les premières semaines du traitement.

Au fur et à mesure que la cavité se rétrécit, que les sécrétions aspirées diminuent, cependant que les bacilles de Koch disparaissent, il convient de réduire l'aspiration et de la rendre intermittente. On arrive ainsi à la période délicate de l'arrêt de l'aspiration ; mais avant de l'envisager, nous voulons signaler les quelques incidents qui peuvent se produire en cours de traitement.

Une poussée fébrile, chez un malade dont la température est habituellement stabilisée, doit faire penser, soit à un drainage imparfait, soit à une irritation du parenchyme péri-cavitaire.

Dans le premier cas, la quantité des sécrétions aspirées est faible ; il convient d'augmenter un peu l'intensité de l'aspiration ou, de modifier la position de la sonde.

Dans le deuxième cas, il faut, au contraire, diminuer l'aspiration, en fragmenter la durée, voire même

l'interrompre pendant un jour, surtout si l'expectoration est devenue sanguinolente.

Le malade présente parfois des accès de toux sans expectoration : cette toux sèche traduit une irritation du tissu pulmonaire par l'extrémité de la sonde. Un léger retrait de celle-ci, un simple changement de position en la faisant pivoter sur son axe suffisent en général pour faire disparaître ces troubles. Une telle sanction thérapeutique réussit également, le plus souvent, à supprimer des manifestations douloureuses telles que : sensations subjectives, névralgies intercostales, douleurs thoraciques dorsales avec irradiation au niveau du bras, qui ne présentent aucun caractère de gravité.

On n'a jamais observé de graves complications cardiaques ; certains malades ont présenté quelques accès de dyspnée passagère, quelques palpitations sans importance.

Cependant, les auteurs italiens signalent, dans un cas, l'apparition au cours du traitement, d'une insuffisance cardiaque grave avec asystolie et exitus rapide.

Mais il s'agissait d'un malade dont l'état général était médiocre et les lésions bilatérales très accusées.

Il semble bien que de pareils accidents doivent être l'exception.

Arrêt de l'aspiration

Quand et comment faut-il envisager l'interruption du traitement ?

Assurément, une telle éventualité ne peut être envisagée que si l'aspiration ne ramène que quelques sérosités ne contenant plus de germes, et qu'autant que la tomographie atteste la disparition complète de la caverne. Nous croyons même prudent, lorsque les clichés sont pleinement favorables, de suspendre l'aspiration en laissant la sonde en place pendant une quinzaine de jours, et de s'assurer ensuite, avec une nouvelle tomographie, ou mieux, par une radiographie, après injection de lipiodol par la sonde, que la cavité n'a pas réapparu.

Lorsque la caverne a disparu sur les clichés radiologiques, lorsqu'un résultat définitif parait acquis, il est préférable de ne pas retirer la sonde brusquement. Le trajet intra-pulmonaire doit se cicatriser progressivement, et cette cicatrisation doit se faire en allant de la profondeur vers la périphérie. La sonde est ainsi refoulée peu à peu spontanément par les tissus, et il faut la laisser sortir d'elle-même, en donnant plus de laxité au pansement.

Telles sont les précautions à prendre au cours de la surveillance du drainage d'une caverne. Ainsi qu'on le voit, le traitement est facile, mais nécessite une surveillance constante et attentive, des examens radiologiques et bactériologiques fréquents.

Observations

Nous publions ici 31 observations : 20 sont dues à l'obligeance du Docteur Bonafé, les 11 dernières sont extraites de la publication du Docteur Dumarest, en collaboration avec les Docteurs Brette, Germain et Laval : « Le drainage endo-cavitaire avec aspiration » publié en 1940, et complétées par les résultats éloignés que le Docteur Germain a bien voulu nous envoyer au début de 1942.

OBSERVATION I.

Il s'agit d'une femme de 25 ans, Mlle T..., présentant à son arrivée à Hauteville, de véritables vomiques quotidiennes de pus très épais, très riche en bacilles de Koch, et à la radioscopie, une énorme cavité occupant tout l'hémithorax droit, avec une contenu liquide assez abondant (radiographie 1).

Radio 1

Les quatre radios de cette observation viennent du « Journal de Médecine de Lyon »

On porta immédiatement le diagnostic de pneumothorax spontané, compliqué d'épanchement purulent.

La fièvre élevée, à grandes oscillations, les vomiques incessantes, dangereuses pour le poumon opposé déjà atteint, décidèrent à poser l'indication d'un drainage externe, qui fut tenté par le Docteur Acquaviva, chirurgien à Hauteville, selon la technique décrite précédemment. Mais, au grand étonnement des médecins traitants, la sonde ramena du liquide séreux et pas de pus. Le drainage fut supprimé de suite.

Une radiographie faite immédiatement (radio 2) montre qu'on n'avait vidé qu'un petit épanchement pleural de la base et constitué un pneumothorax inférieur ; l'examen de ce cliché, complété par celui d'un tomographie faite quel-

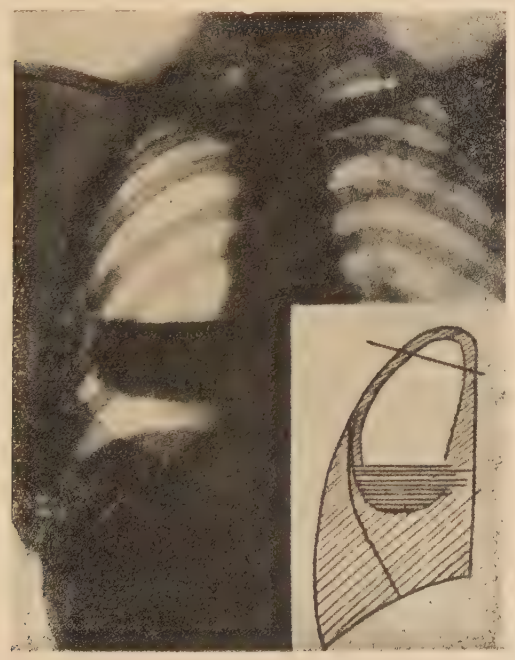

Radio 2

quès jours plus tard, démontre l'erreur initiale : il ne s'agissait pas d'un pneumothorax fistulé dans les bronches, mais bien d'une caverne géante paraissant avoir détruit les 5/6 du poumon droit.

Qu'il s'agisse d'une caverne ou d'un pyopneumothorax, les indications du drainage sont logiquement les mêmes.

Il fut donc pratiqué un peu plus haut, et permit l'écoulement d'un pus épais, abondant, débarrassant la malade de ses vomiques d'une façon définitive. Un soulagement immédiat est obtenu de ce chef, avec une baisse notable de la température.

Radio 5

Une troisième radiographie (radio 3) fut faite quatre jours après l'installation du drainage, qui montre une modification surprenante, consistant essentiellement en une réduction considérable de la cavité.

Ce n'était donc pas une simple lésion destructive de la cavité, mais une caverne soufflée ayant provoqué une atélectasie périlésionnelle très étendue. Le drainage a fait disparaître le soufflage de la caverne et l'hypertension gazeuse intracavitaire. Le parenchyme pulmonaire périphérique, en état d'atélectasie, a repris son expansion normale.

Radio 4

A la suite du drainage continu, surveillé et efficace, par un simple drain en siphon plongeant dans un récipient placé sur le plancher, les résultats obtenus dès les premiers jours s'affirment de plus en plus après quatre mois (radio 4). En cent vingt jours, la caverne est réduite au quart de sa largeur initiale, et à la moitié de sa hauteur ; le parenchyme est en pleine réexpansion, et on installe une aspiration endocavitaire continue, dans l'espoir d'arriver à la guérison de cette lésion géante, qui paraissait bien, primitivement, dépasser toutes les possibilités de la thérapeutique.

A noter l'amélioration très nette des altérations du poumon opposé.

Cette observation montre que l'image radiologique d'une caverne pulmonaire peut ne pas être la mesure exacte de la destruction du parenchyme pulmonaire par la tuberculose et son processus caséifiant.

L'aspect d'une caverne est le résultat d'un jeu de pressions endocavitaires, en rapport avec la perméabilité plus ou moins grande de la bronche de drainage, toujours enflammée, hyperplasiée ou même obturée partiellement par des coudures ou des produits caséeux en voie d'élimination. Il se fait ainsi un mécanisme de soupape qui bloque la cavité, exerce une compression progressive du parenchyme sain qui s'atélectasie, constituant ces anneaux noirs et épais que les anciens phtisiologues rapportaient à un de ces processus scléreux et fibreux, auxquels on a fait jouer un rôle si exagéré en matière de tuberculose. Qu'un drainage vienne supprimer cet excès de pression endocavitaire, sa cavité va se vider de son air en surpression, et peu à peu, son anneau épais, constitué par du poumon atélectasié, et non pas par du tissu scléreux, va disparaître, s'effacer, permettant au parenchyme de reprendre ses dimensions

normales de dehors en dedans. D'où réduction, puis suppression de la cavité pathologique.

De plus, le drainage, complété par l'aspiration continue, évacue le caséum et les produits pathologiques endocavitaires, supprimant, d'une part, l'expectoration, et d'autre part amenant un nettoyage de la caverne, comme cela se produit dans toute cavité purulente drainée. Ce nettoyage amène une amélioration considérable de l'état général, avec supression de la fièvre et diminution de tous les phénomènes toxiques qui sont le cortège habituel de ces immenses cavernes tuberculeuses.

OBSERVATION II.

Mme D..., 50 ans, porteuse à son arrivée à Hauteville d'une énorme cavité du lobe supérieur gauche. Un pneumothorax est tenté, qui échoue.

On institue le drainage de la caverne, en juin 1940 ; la caverne se réduit progressivement ; cette réduction n'est pas encore achevée à l'heure actuelle.

Mais au cours du traitement, il se produit une bilatéralisation des lésions tuberculeuses. De plus, l'expectoration est souvent teintée de sang.

On voit que dans ce cas, les résultats sont médiocres, quoique, anatomiquement, ils soient nets. Le drainage et l'aspiration sont continués chez cette malade devant l'impossibilité où l'on se trouve de faire un autre traitement.

OBSERVATION III.

Mlle M..., 14 ans. Présentait à son arrivée à Hauteville une groses lésion ulcéreuse gauche et une autre à droite.

Le drainage fut installé à gauche en mai 1940 ; il se produisit une grosse augmentation à droite. La malade est morte en août 1940.

Le drainage n'a amené aucune aggravation, mais n'a eu aucun effet utile, il n'y a eu aucun résultat, ni anatomique, ni clinique.

OBSERVATION IV.

Mlle L..., 25 ans. C'est une très ancienne malade, présentant une caverne du sommet gauche évoluant depuis sept années.

Le drainage, institué le 31 août 1940, fut enlevé en mars 1941, après guérison.

Cette malade continue à faire les frais d'un pneumothorax droit, encore maintenu, pour tuberculose ulcéro-fibreuse du lobe supérieur. Son état général est très amélioré. Les résultats cliniques et anatomiques sont parfaits.

OBSERVATION V.

Mme P..., 35 ans. En traitement à Hauteville depuis 1937, cette malade a d'abord subi plusieurs tentatives infructueuses de pneumothorax à gauche ; le 20 février 1940, on crée chez elle un pneumothorax droit pour lésion ulcéreuse droite.

On instaure chez elle un drainage intra-cavitaire, le 31 août 1940. On obtient une diminution considérable des crachats et des bacilles (1 + sur 5 champs), mais aucun résultat, ni anatomique, ni clinique, n'est obtenu ; il se produit en particulier des crises secrétoires dans la cavité. La malade meurt le 22 mars 1942.

Le drainage a diminué l'expectoration et les B.K. par effet mécanique, mais n'a amené aucune modification utile de la caverne.

OBSERVATION VI.

Mme P..., 52 ans. On a constaté chez cette malade, en 1929, l'existence d'une grosse caverne du sommet gauche.

On pratique en 1935 une phrénicectomie du côté correspondant.

En 1940, elle vient à Hauteville avec une grosse caverne du sommet droit. On installe un drainage intra-cavitaire, le 31 août 1940, qu'on supprime le 8 novembre 1940 après parfaite guérison.

Cette malade, maintenue depuis une année, dont le poids reste stabilisé à 63 kg., a guéri après 69 jours d'aspiration endocavitaire.

OBSERVATION VII.

Mme H..., 44 ans. Présente successivement une pleurésie gauche en Juillet 1935, puis un gros évidement du lobe supérieur gauche, connu depuis 1938.

On instaure chez elle un drainage intra-cavitaire le 12 septembre 1940. A partir de novembre 1940, il n'y a plus de B.K. dans les crachats ; la malade ne fait plus de tem-

pérature, sauf une poussée grippale ; cependant, son poids passe de 61 kgs 600, le 31 août 1940, à 57 kgs 500, le 19 février 1941.

Avant le drainage, elle emplissait 1/4 de crachoir par jour ; à l'heure actuelle, elle rejette dans la journée 5 ou 6 crachats muco-purulents, très peu épais, sans B.K.

Le drainage et l'aspiration sont continués avec une dépression croissante. On assiste actuellement à la réduction progressive et lente de la caverne.

OBSERVATION VIII.

Mme F..., 26 ans. Première hémoptysie en mai 1937. On crée un pneumothorax droit le 21 mai 1937, et on procède le 21 juillet 1937 à une section de bride, qui est suivie d'une pleurésie.

Le pneumothorax, entretenu jusqu'en mai 1940, est absolument inefficace sur la caverne du sommet droit que porte cette malade.

On installe un drainage intra-cavitaire le 12 septembre 1940.

Les B.K. disparaissent dans les crachats.

Au début, la malade pesait 48 kgs 500 ; actuellement, elle pèse 43 kgs.

On obtient une énorme réduction de la caverne, réduite à admettre seulement le bout de la sonde. L'apyrexie est totale.

OBSERVATION IX.

M. P..., 54 ans. Arrive à Hauteville le 13 septembre 1940 avec une caverne du sommet gauche. Il maigrit rapidement : le 16 septembre 1940, il pèse 59 kgs 500, 58 kgs 100 le 23 du même mois ; le pneumothorax échoue.

On installe un drainage le 1er octobre 1940. On enfonce la sonde à 12 cm. ; on a une bonne évacuation.

Le malade continue à maigrir : 56 kgs 700, le 5 octobre 1940.

Le 13 octobre, à la radioscopie, on peut voir que la cavité est bien drainée.

Le 30 octobre, la température reprend.

Le malade meurt en novembre 1940 : aucun résultat anatomique ni clinique.

OBSERVATION X.

M. C..., 54 ans. Présente depuis octobre 1937 une lésion ulcéreuse du sommet droit, qu'on a traitée par un pneumothorax créé en octobre 1937, et abandonné en février 1940 parce que devenu inefficace.

On installe le drainage le 21 octobre 1940, et on l'enlève le 4 décembre 1940.

Alors qu'avant le drainage le malade présentait une grosse expectoration, il n'expectorait, après le drainage, que trois ou quatre fois dans la journée et sans B.K. Son poids augmenta de 3 kgs.

Il n'y a pas eu ici de résultat anatomique, mais guérison clinique par suppression des bacilles et exclusion de la caverne de l'arbre bronchique.

OBSERVATION XI.

Mme D..., 46 ans. Cette malade est bacillaire depuis 15 ans. Elle a eu une pleurésie à cette époque.

Elle présente actuellement une grosse caverne du sommet gauche et une laryngite tuberculeuse. Le pneumothorax tenté chez elle s'est avéré impossible à réaliser.

Le 1[ier] octbre 1940, on installe un drainage de sa caverne; les résultats sont parfaits, mais la sonde est expulsée fin novembre 1940, et la caverne finit par se reformer dans ses dimensions primitives.

Le 14 février 1941 , on rétablit le drainage.

Actuellement, la malade a pris 4 kgs ; elle est dans un état excellent ; sa laryngite est presque guérie : les bacilles ont disparu dans les crachats, dès après le premier drainage.

et la cavité, très diminuée, admet à peine le bout de la sonde. Le drainage persiste encore actuellement.

Bon résultat.

OBSERVATION XII.

Mlle R..., 20 ans. Cette jeune fille, malade depuis le début de 1940, présente deux lésions ulcéreuses : une à chaque sommet.

On a créé chez elle un pneumothorax droit, le 9 octobre 1940, mais à gauche toutes les tentatives furent infructueuses.

Le 23 décembre 1940, un drainage gauche a été établi. La malade est décédée le 11 février 1941 après décollement pleural et pyo-pneumothorax infecté.

Ici, aucun résultat.

OBSERVATION XIII.

C..., 23 ans, sergent-aviateur.

Cet aviateur présentait en 1939 une lésion ulcéreuse droite traitée par pneumothorax, puis par une section de bride qui fut malheureusement suivie d'une perforation pleuro-pulmonaire qui obligea à abandonner le pneumothorax.

Ce malade présente actuellement une énorme caverne du lobe supérieur gauche que l'on draine, mais le mauvais état général persiste et il n'y a aucun résultat anatomique ni clinique.

OBSERVATION XIV

Mme L..., 67 ans. Cette malade a présenté en 1930 une pleurésie droite avec une grosse ulcération du sommet droit consécutive.

En 1934, un essai de pneumothorax s'avéra infructueux. Une phrénicectomie fut alors pratiquée par le Dr Guillemet.

La présence de B.K. était constante, et la caverne persistait.

On installa un drainage le 1er octobre 1940. Le drain fut expulsé fin décembre 1940. Une tentative fut faite pour le remettre en place, sans aucun succès.

Actuellement, il n'y a pas de bacilles de Koch dans les crachats ; la caverne a diminué de volume et la malade est stabilisée.

OBSERVATION XV.

Mme G..., 36 ans. Présente une caverne gauche de date récente, consécutive à l'abandon forcé, par symphyse, d'un

pneumothorax gauche, autrefois efficace. La malade a été vue à Hauteville en mauvais état, avec gros amaigrissement.

En avril 1941, fut installé un drainage qui continue depuis avec des résultats progressifs anatomiques et cliniques (reprise de 6 kgs).

Le côté opposé, atteint d'infiltration du sommet, ne permet pas de thoracoplastie.

OBSERVATION XVI

Mme B..., 36 ans. Est une ancienne malade dont l'affection évolue depuis des années ; elle a présenté un gros évidement du lobe supérieur droit. On a effectué son drainage qui s'est réalisé parfaitement, a amené une suppression rapide de l'expectoration, mais sans résultat aucun : la malade est morte après quelque mois par urémie.

Ici, le drainage n'a causé aucune aggravation mais n'a eu aucun effet utile.

OBSERVATION XVII

Mme C..., 40 ans. Cette malade est porteuse d'une grosse cavité sous-claviculaire contrôlée par tomographie.

Elle avait eu auparavant un pneumothorax droit ancien, efficace, qui s'était progressivement symphysé.

Le drainage s'est avéré impossible à pratiquer ; il a été impossible de placer le drain malgré de nombreuses tentatives sous l'écran radiographique : il s'agissait d'une cavité lenticulaire aplatie dans le sens antéro-postérieur.

Une thoracoplastie a guéri la malade.

OBSERVATION XVIII

M. A..., 36 ans. Il s'agit d'une très vieille tuberculose ulcéreuse du lobe supérieur droit, avec excavation.

Il a été impossible de faire une thoracoplastie en raison d'une albuminurie persistante, avec urémie légère (0 gr. 64).

Le drainage, installé le 23 avril 1941, a amené de bons résultats progressifs.

OBSERVATION XIX

M. F..., 33 ans, vient à Hauteville avec une tuberculose ulcéreuse du lobe supérieur droit, pour laquelle on propose une thoracoplastie que le malade refuse.

On essaie un drainage, mais il se produit une embolie gazeuse après exploration à l'aiguille. On abandonne.

Le malade accepte ensuite une thoracoplastie qui s'est montrée très efficace. Néanmoins, la persistance de la lésion ulcéreuse va nécessiter un nouveau drainage après thoracoplastie.

OBSERVATION XX

M. J..., 47 ans. Malade ayant présenté une pleurésie gauche en 1915.

En 1933, le malade subit une phrénicectomie pour lésions évolutives du sommet. A son arrivée à Hauteville, il présentait une cavité du lobe supérieur gauche, de grandes dimensions. A droite, le lobe supérieur était infiltré sans lésion ulcéreuse.

Le 1er août 1941, on pratiqua un drainage, interrompu par expulsion de la sonde et qui sera repris ces jours-ci (décembre 1941).

Que faut-il retenir de ces vingt premiers cas de M. le Docteur BONAFÉ ?

Remarquons tout d'abord que Monsieur BONAFÉ a réservé ce traitement à des malades à plèvre symphysée, qui, par leur âge, par l'importance ou la bilatéralité de leurs lésions, ne pouvaient, au moins d'emblée, bénéficier d'une thoracoplastie.

Ceci dit, les résultas obtenus sont de trois ordres:

1° RÉSULTATS TECHNIQUES :

C'est-à-dire réalisation d'un drainage correct et d'une bonne aspiration continue.

Chez 18 malades sur 20, le drainage a pu être installé sans incident et l'aspiration établie normalement : il n'y a jamais eu ni hémorragies sérieuses, ni tuberculisation du trajet de drainage.

Chez la malade de l'observation 17, la caverne visible sur des radiographies et des tomographies ne peut être drainée, parce qu'elle était de forme lenticulaire et aplatie dans le sens antéro-postérieur.

Le malade dont l'observation porte le numéro 19 fit une embolie gazeuse au cours de l'exploration préalable par l'aiguille à mandrin, ce qui fit renoncer à toute autre tentative.

2° Résultats Anatomiques :

Mesurés par la réduction de la caverne, pouvant aller jusqu'à son élision temporaire ou définitive.

L'obtention de résultats techniques parfaits n'a pas toujours entraîné des effets utiles, anatomiques ou chimiques. C'est le cas de la malade de l'observation N° 6, chez qui le drainage n'eut d'autre résultat que de substituer le flacon de drainage au crachoir et qui continua à évoluer jusqu'à la mort.

Dans 5 autres cas, aucun effet utile n'a été obtenu. Sur 18 malades drainés, il reste donc 11 résultats anatomiques dignes d'être relatés.

L'élision complète et durable de la caverne n'a été obtenue que dans un cas (observation N° 4).

Dans 9 cas, une réduction très importante de la caverne a pu être obtenue.

3° Résultats Cliniques :

Parfaits dans le cas de l'observation N° 4, relativement bons chez 9 améliorés anatomiquement, ils ont pu être obtenus en l'absence de résultat anatomique, (obs. 10), ce qui constitue encore une curieuse dissociation : on a eu là un assèchement de la caverne, suivi de guérison clinique, avec à la radiographie une caverne sèche, complètement exclue du système bronchique.

Comme on le voit, cette statistique n'est pas brillante ; notons cependant qu'elle porte sur des cas inopérables en général, avec des cavernes de grandes dimensions ; cependant, les cas traités par M. Bonafé sont encourageants parce que :

— on a eu une guérison complète ;

— d'autre fois, on aboutit à des améliorations substantielles chez des malades incapables de supporter un autre traitement ;

— la méthode permet d'envisager une thoracoplastie complémentaire, que le malade semblait de prime abord incapable de supporter.

Nous rapportons maintenant onze cas publiés par M. Dumarest, complétés par la documentation qu'a

bien voulu nous envoyer le Docteur GERMAIN au début de cette année ; nous en tirerons ensuite les conclusions.

OBSERVATION XXI

Mlle P..., 23 ans. Cette malade dont l'évolution pulmonaire a débuté en 1935, a fait un premier séjour à Hauteville en octobre de cette même année ; il a été, à cette

(11 juillet 1939)

Ce cliché et les suivants sont extraits de l'opuscule de DUMAREST et ses collaborateurs : « Le drainage endo-cavitaire avec aspiration ».

(11 juillet 1939)

époque, créé un pneumothorax gauche pour caverne du sommet (B.K. ++ dans les crachats).

En mai 1939, la malade revient : la caverne du sommet gauche a disparu, mais il s'en trouve une énorme au

(19 décembre 1939)

(19 décembre 1939)

sommet droit, et là le pneumothorax est impossible à réaliser.

Le 12 août 1939, on installe un drain avec aspiration continue : en huit jours, à la surprise générale, la caverne diminue de moitié. La régression continue ensuite, mais à une allure plus lente. L'état général se relève (reprise de 5 kgs) ; actuellement, le liquide recueilli ne contient que de rares bacilles.

Le travail de réduction de la caverne continue dans le sens d'un aplatissement vertical (vérification par tomographie).

Janvier 1940 : la sonde est expulsée d'une cavité résiduelle minime. On retire la sonde définitivement le 12 février 1940. Pas d'expectoration ; B.K. = 0 dans le liquide, + 8 kgs. Courant mars 1940, augmentation légère de la cavité, sans signes cliniques, puis disparition complète et spontanée.

Quitte Mangini le 22 août 1940. Excellent état. Le trajet de la sonde suppure encore un peu.

Octobre 1940 : épisode grippal aigu (prend froid, température à 39°), toux et expectoration abondante. Pus franc s'écoulant par la fistule ; réapparition d'une cavité apicale,

mais à aucun moment il n'y a de B.K. dans le liquide du trajet de la sonde ni dans l'expectoration.

Tout rentre dans l'ordre en quinze jours.

20 août 1941 : la malade vient se montrer à Hauteville : bon état général, température normale, pas d'expectoration ; respiration ample au sommet droit, sans bruits anormaux. La radiographie, seule, montre une cavité à bords minces, exclue de l'arbre bronchique. Fistule fermée depuis février 1941.

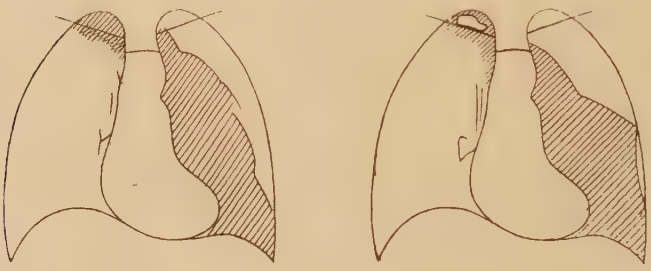

(août 1940) (août 1941)

Février 1942 : malade revue à Dijon. Excellent état maintenu.

OBSERVATION XXII

Mlle Br..., 17 ans. Début insidieux en septembre 1938. Pneumothorax droit impossible en mars 1939.

A son arrivée à Hauteville, la malade présente une importante caverne du sommet droit.

(24 mai 1939)

L'état général médiocre, les lésions contro-latérales et la présence d'une polynévrite des membres inférieurs fait écar-

(24 mai 1939)

(décembre 1939)

ter une intervention chirurgicale. On installe le drainage le 19 août 1939.

Ici, les résultats obtenus sont médiocres : la caverne a diminué dans de notables proportions ; le liquide recueilli et l'expectoration ne contiennent plus de bacilles, mais l'état général reste médiocre et la température subfébrile.

En janvier 1940, on assiste à la progression de la sonde dans le poumon. Le tissu doit être caséifié puisque le liquide aspiré redevient bacillifère. B.K. = ++ dans l'expectoration. Situation médiocre. Des infiltrations apparaissent à la base droite. On retire la sonde en mars 1940. La malade retourne chez elle. Exitus quelques mois plus tard.

(mars 1940)

OBSERVATION XXIII.

Sœur Saint A..., 37 ans. Début de l'évolution pulmonaire en 1938. Pneumothorax droit impossible à pratiquer, et création d'un pneumothorax gauche en août 1938.

En 1939, on abandonne le pneumothorax gauche, la radiographie montrant un poumon gauche à peu près sain, mais la tomographie permet de découvrir l'existence d'une

caverne du sommet droit que l'on draine le 24 août 1939; le 21 septembre, la sonde est expulsée spontanément. On est obligé de réintervenir pour la remettre en place.

(23 août 1939)

Ici, la thoracoplastie ne paraissait pas possible par suite de l'étendue de l'infiltration de la base droite.

Les résultats locaux ont été bons (diminution considérable de la cavité, liquide recueilli peu abondant et séreux, bacilloscopie négative dans une expectoration très réduite). Par contre, l'état général ne s'est pas amélioré parallèlement à l'état local : température subfébrile, amaigrissement.

(18 décembre 1939)

Le 10 janvier 1940 : bon état général et local. B.K. = 0 dans le liquide et dans l'expectoration. Le 20 janvier 1940, la malade demande l'ablation de la sonde, qui est enlevée. Il persiste une cavité résiduelle *très réduite*. Augmentation de poids. Expectoration non bacillifère.

La malade refuse une thoracectomie complémentaire (mars 1940).

Deuxième séjour à Mangini le 21 avril 1941. L'état général a fléchi ; l'expectoration est abondante et bacillifère. Infiltrations péricavitaires récentes. On remet la sonde

(mars 1940)

(avril 1941)

dans l'espoir de permettre une thoracectomie de substitution, actuellement impossible (12 novembre 1941). Le drainage fonctionne bien.

(mars 1942)

5 mars 1942 : expectoration non bacillifère. B.K = + dans le liquide de drainage. Amélioration locale peu accentuée, mais diminution de la cavité principale. La thoracectomie est décidée pour le 10 mars 1942.

OBSERVATION XXIV

M. G..., 32 ans. Très ancien malade (début en 1923), qui fit plusieurs séjours à Hauteville, et chez qui, l'on découvrit, en juin 1939, grâce à la tomographie, une cavité importante et anfractueuse du sommet droit.

On recule devant une intervention chirurgicale (le pneumothorax était impossible) par suite de l'importance de la lésion et du mauvais état général (amaigrissement marqué).

Le 23 août 1939, on installe une sonde : grosse amélioration.

(21 septembre 1939)

(23 décembre 1939)

(juin 1941)

(septembre 1941)

L'amélioration locale et générale s'est poursuivie pendant les années 1940 et 1941. En juillet 1941, on décide une thoracoplastie supérieure : 5 côtes supérieures en un temps (Dr Acquaviva) — Suites opératoires assez pénibles.

Actuellement, (5 mars 1942) : aspect radiologique remarquable. Un peu d'expectoration sans B.K. Etat général médiocre, mais le malade mène une vie assez active.

OBSERVATION XXV

M. Que..., 17 ans. Malade porteur d'une caverne du sommet gauche et qui présentait dans ses antécédents une pleurésie gauche sans séquelles en 1938. Le pneumothorax est impossible.

En raison de l'importance de la caverne, et malgré la persistance d'une infiltration parenchymateuse de la partie moyenne du poumon gauche, on décide de placer un drain.

L'intérêt de ce cas, c'est qu'ici il a fallu s'y reprendre à deux fois, parce que dans le premier temps, la sonde a repoussé devant elle la paroi rigide de la cavité.

Au cours de l'année 1940, bon drainage. Apparition d'infiltrations sous-jacentes. Comme une cavité résiduelle persiste, on fait en août 1941, une thoracoplastie supérieure (5 côtes - Dr Acquaviva), la sonde étant maintenue, et un temps antérieur, après l'ablation de la sonde.

Bon résultat, maintenu depuis.

(27 novembre 1939)

(23 décembre 1939)

(novembre 1941)

OBSERVATION XXVI

Mlle K..., 24 ans. Depuis l'âge de 17 ans, la malade présente une ulcération sous-claviculaire droite, pour laquelle le pneumothorax s'est révélé irréalisable.

(11 septembre 1939)

Le 15 septembre 1939, on place un drain. Les résultats locaux, de même que généraux, se sont avérés satisfaisants.

(9 novembre 1939)

La sonde est enlevée le 28 janvier 1941. B.K. = 0 dans le liquide et l'expectoration ; mais le lipiodol endocavitaire

montre que la bronche de drainage était encore perméable. C'est ce qui explique la réapparition progressive de la cavité « in situ » (avril 1941) B.K. = +.

(6 décembre 1939)

(février 1941)

(avril 1941)

En juillet et août 1941, thoracoplastie supérieure droite en 2 temps (6 côtes - Dr Marcel Bérard) très bien supportée.

Le résultat est excellent, malgré la persistance d'une petite cavité résiduelle.

OBSERVATION XXVII

Mlle S..., 24 ans. Cette jeune fille, malade depuis 1932, présenta en 1935 une caverne du sommet gauche qu'on traite par un pneumothorax gauche incomplet, abandonné en 1937 par suite de la présence de symphyse juxta-lésionnelle.

Le 17 juillet 1939, on pratique la mise en place d'un drain. La caverne a atteint en quatre mois le volume d'une grosse noix ; le poids est remonté, et l'état général de la malade continue à s'améliorer.

Au cours des premiers mois de 1940, régression spontanée de la cavité drainée, mais apparition d'une cavité sous-jacente pour laquelle est faite une thoracoplastie en deux temps (décembre 1940, janvier 1941 - Dr M. Bérard).

Résultat excellent, maintenu depuis. B.K. = 0.

(juillet 1939)

Tomographie du 11 septembre 1941

Mars 1942



Mai 1941

OBSERVATION XXVIII

Mme B..., 48 ans. *Découverte radiologique d'une caverne du sommet droit en 1934. Le pneumothorax est impossible.*

En septembre 1939, la malade arrive à Hauteville avec un état général très mauvais, une température quotidienne à 38°,5 et une expectoration très abondante.

(10 septembre 1939)

On intervient le 12 septembre 1939, mais ici l'aspiration est électrique et ne dépasse pas une dépression de 15 cm

d'eau, ce qui explique peut-être la médiocrité des résultats obtenus : état général médiocre, pas de diminution notable de l'expectoration ; aggravation progressive.

(20 décembre 1939)

Décès par cachexie et défaillance cardiaque au printemps 1940.

OBSERVATION XXIX

Mme C..., 31 ans. Ici le drainage est institué chez une malade ayant déjà subi une thoracoplastie en trois temps,

et chez qui il persistait une importante caverne soufflée du sommet droit, et persistance des signes sécréteurs.

(décembre 1939)

Dans ce cas, les conditions sont particulières, et l'on aborde la caverne par la paroi latérale du thorax (ou ce qu'il en reste).

Localement, la caverne a considérablement diminué. L'état général s'est beaucoup amélioré.

Le 30 janvier 1940, la sonde est expulsée spontanément. Augmentation de la caverne.

(février 1940)

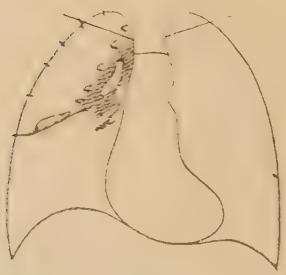

(octobre 1941)

La sonde est remise en place, le 24 février 1940. Disparition des bacilles. Ablation définitive le 30 septembre 1940. Réapparition de la cavité, avec bacilloscopie positive par intermittence. Bon état général.

OBSERVATION XXX.

Mlle G..., 22 ans. Vieille malade qui présente lors de son séjour à Hauteville, une lobite supérieure droite avec grosse cavité.

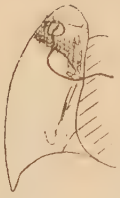

(19 décembre 1939)

Le pneumothorax est impossible. Le 8 décembre 1939, on installe le drainage.

Ici, la cavité diminue d'un tiers, mais après une amélioration passagère, il se fait une évolution progressive bilatérale.

Décès en septembre 1940.

OBSERVATION XXXI.

Mlle C..., 18 ans. Début insidieux de l'affection pulmonaire en juillet 1938. Analyse de crachats positive. Traitement aurique sans incident. Création d'un pneumothorax gauche, en avril 1939, à Nancy, pour tuberculose ulcéreuse du lobe supérieur. Décollement très incomplet. Le pneumothorax est cependant entretenu.

Entrée au Sanatorium Mangini, le 18 septembre 1939. Le pneumothorax gauche est peu à peu abandonné.

La tomographie montre, au sommet gauche, une volumineuse caverne isolée. Expectoration assez abondante avec bacilloscopie positive.

Le 11 décembre 1939, tentative de drainage. En position couchée, la caverne est mal visible à la radioscopie. La ponction exploratrice à l'aiguille se fait difficilement ; celle-ci ne peut atteindre la cavité.

Ces diverses tentatives ont un résultat inattendu : les contours de la lésion s'estompent, la caverne devient floue.

Devant ces difficultés, on décide de surseoir provisoirement à l'intervention.



11 décembre 1939)

Une radiographie, en position debout, faite immédiatement après cette tentative, montre une caverne nette, avec niveau liquide.

16 décembre : réintervention. La cavité est bien visible, mais très interne et d'abord difficile. Le repérage à l'ai-

guille entraîne, comme la première fois, un réflexe vaso-moteur qui voile les contours de la cavité.

(19 décembre 1939)

Cependant la mise en place de la sonde s'effectue cette fois sans difficulté. Oscillations manométriques : — 4, + 2. Léger état lipothymique.

20 décembre : expectoration peu abondante. B.K. = +. Bacilloscopie positive dans le liquide. La bronche est franchement perméable. Une radiographie montre que la caverne a diminué de moitié en huit jours.

Malgré un drainage prolongé, l'élision de la cavité ne peut être complètement obtenue. Pas de B.K. dans le liquide et l'expectoration réduite. La sonde est enlevée le 24 janvier 1941.

(janvier 1941)

(octobre 1941)

A l'occasion d'une grippe, en mars 1941, réapparition de la cavité avec B.K. = +. Remise de la sonde et thoracoplasie complémentaire le 2 avril 1941, en un temps (5 côtes - Dr M. Bérard). Disparition définitive de B.K.

Excellent résultat, maintenu depuis. Fistule fermée.

Les cas de Monsieur Dumarest apportent un élément nouveau : l'association de la thoracoplastie au drainage, soit que le drainage intervienne sur une cavité résiduelle post-opératoire, soit que plus ordinairement la thoracoplastie intervienne comme complément d'un drainage partiellement ou incomplètement efficace, dont on veut, ou compléter ou assurer le résultat.

Le drainage endocavitaire a ainsi rendu possible une thoracoplastie dans des cas où l'on ne pouvait envisager la thoracoplastie d'emblée à cause de :

— la déficience de l'état général,

— l'importance de l'expectoration,

— l'importance ou de l'irréductibilité évidente de la lésion.

A noter également, qu'il y a intérêt à continuer l'aspiration après la plastie, jusqu'à ce que la sonde soit expulsée spontanément : le drainage permanent permet, en effet, l'élimination constante de sécrétions pendant la période active du collapsus chirurgical, et concourt à la rétraction lésionnelle pendant la durée de la réossification.

Il semble donc, pour Monsieur DUMAREST, que l'aspiration endocavitaire verra étendre ses indications à titre de méthode associée à la thoracoplastie, drainage préparatoire ou complémentaire (plus rarement) de l'acte chirurgical.

Signalons, au passage, que le cas type de drainage pour M. DUMAREST, est réalisé par une caverne vaste et anfractueuse, conception assez différente de celle de MONALDI (cf. Conclusion).

Enfin, alors qu'à Hauteville on est partisan de l'aspiration continue, CHADOURNE à Chevilly préfère l'aspiration discontinue, plus susceptible pour lui d'aboutir à l'obtention de « l'aspiration minima efficace » (celle qui suffit à obtenir un bon drainage de la cavité, sans entraîner de perturbations).

Anatomie Pathologique

Nous disposons uniquement de constatations anatomo-pathologiques faites par Carlo Pane et Guido Bottari au cours de 9 autopsies pratiquées à l'Institut Forlanini, sur des malades ayant été traités par l'aspiration endo-cavitaire.

Tous les cas concernaient des cavernes volumineuses, occupant le lobe supérieur d'un poumon, cavernes du type fibreux à vascularisation riche et arborescente. Il existait très peu de parenchyme pulmonaire péricavitaire, et, dans un cas, la paroi était constituée par la plèvre doublée d'une mince épaisseur de parenchyme sous-pleural ; au niveau du pôle inférieur de la cavité seulement, le tissu sain était très abondant.

LA CAVERNE
ET LE PARENCHYME AVOISINANT

Macroscopiquement

Le tissu péricavitaire apparaît le plus souvent infiltré de formations tuberculeuses de divers types.

On note l'existence d'une atélectasie occupant des groupes alvéolaires sans aucune régularité bien nette.

Dans presque tous les cas, la caverne est vidée de son contenu. Cette absence du contenu cavitaire est certainement due au drainage avec aspiration, car toutes les cavernes tuberculeuses que l'on rencontre ordinairement à l'autopsie, renferment une quantité importante de caséum.

La paroi interne de la cavité présente des modifications très sensibles. Celles-ci varient suivant la durée du traitement, et le temps qui sépare le moment du décès et de l'examen anatomique, de l'arrêt de l'aspiration, car celle-ci fut, en général, suspendue dès que l'état des malades devient grave.

Lorsque cet intervalle est restreint, on constate une coloration rosée diffuse, plus marquée, toutefois, dans les deux tiers inférieurs de la cavité et dans les zones complètement détergées dont la paroi est parfaitement lisse.

Si, au contraire, cet intervalle est prolongé, on assiste alors à la réapparition complète de la membrane pyoïde péricavitaire et à la disparition de la coloration rosée. Dans certains cas, la zone purulente reste limitée à la partie supérieure de la caverne, cependant que le bas-fond est recouvert par un voile blanc grisâtre.

Au voisinage du point de pénétration de la sonde, dans la cavité, on note l'existence de nombreux bour-

geons rougeâtres, dont la disposition et les modalités d'extension sont très irrégulières.

Microscopiquement

On vérifie la disparition de la zone purulente péricavitaire. Immédiatement au voisinage de la lumière de la caverne, on trouve une couche vasculaire, dont l'épaisseur est importante, et qui présente de nombreuses altérations : les vaisseaux sont très dilatés et l'on perçoit souvent des éléments sanguins extravasés.

On ne rencontre que de très rares infiltrations tuberculeuses au sein de ce parenchyme, et elles sont toujours limitées.

Au niveau des zones, dont l'aspect est coloré en rouge vif, on constate l'existence de véritables lacs sanguins, avec suffusions hémorragiques de voisinage, limitées toutefois à l'épaisseur de cette couche vasculaire.

Entre les vaisseaux, il existe une légère infiltration d'éléments cellulaires mononucléés : lymphocytes en particulier ; par endroits on note quelques éléments plus gros, à gros noyaux : éléments histiocytaires.

Le nombre de ces éléments diminue au fur et à mesure que l'on se rapproche de la paroi interne.

Il existe souvent une réaction fibreuse au voisinage des vaisseaux, qui s'étend de proche en proche

dans le parenchyme environnant. Ce parenchyme péricavitaire présente lui aussi des modifications notables : tous les vaisseaux sont plus ou moins dilatés, même ceux dont la paroi est épaisse. Certains d'entre eux apparaissent comme tiraillés, attirés vers le centre de la cavité. Cette transformation est d'autant plus accentuée que le traitement a duré plus longtemps. Les tractus fibreux anciens ont une disposition rayonnante, ils ne sont pas dirigés tangentiellement à la paroi de la caverne, mais, au contraire, convergent en son centre.

Tout autour de cette zone, le parenchyme est le siège d'un emphysème constant et important. Certaines bulles d'emphysème sont même visibles à l'œil nu. Ce résultat est indiscutablement dû à la traction exercée par l'aspiration sur les tissus périphériques.

La distribution irrégulière de ces plages d'emphysème est due à ce que ce tissu péricavitaire n'est pas toujours sain, mais présente des zones d'infiltration tuberculeuse.

Les nodules tuberculeux péricavitaires rencontrés présentent toujours une consistance caséeuse, sans qu'il soit posisble de dire si cette caséification est apparue sous l'action traumatisante de l'aspiration ou si elle est primitive.

LA BRONCHE DE DRAINAGE

On note fréquemment, à son niveau, une prolifération de la muqueuse bronchique, plus marquée en général au niveau de l'abouchement de la bronche dans la caverne. Dans un cas, la fermeture de la lumière bronchique était absolument complète.

LE TRAJET

L'aspect microscopique des parois du trajet de la sonde ressemble étrangement à l'aspect des parois d'une petite caverne.

En dedans de la couche vasculaire, on trouve une zone superficielle infiltrée de granulations qui tendent à évoluer vers la sclérose. Dans les cas récents, on rencontre parfois des nodules formés par des cellules polynucléées, renfermant des enclaves de corps étrangers.

Ces faits s'expliquent facilement par suite de la présence permanente de la sonde, ainsi que des nombreux germes et des cellules détruites qui sont restées en contact avec cette couche superficielle.

Le long du trajet extra-pulmonaire, on ne retrouve aucune granulation tuberculeuse, par contre, au contact de la paroi cutanée, au point d'ouverture à la peau, et au voisinage de ce point, on retrouve souvent des nodules tuberculeux plus ou moins abondants, et à des stades d'évolution variables.

Ces constatations anatomo-pathologiques amènent les conclusions suivantes :

Sous l'action de l'aspiration, la paroi de la caverne se détcrge complètement pour se débarrasser de tout le processus caséeux. On note, par endroits, une prolifération cellulaire avec bourgeonnements qui permettent d'espérer une occlusion future de la cavité.

Le tissu environnant est le siège d'un emphysème notable dont la disparition est variable.

La bronche de drainage peut s'obturer complètement, par suite d'une prolifération épithélio-conjonctive.

Cette oblitération facilite et accélère la fermeture complète de la caverne.

Le trajet de la sonde ne présente que deux zones d'infiltration tuberculeuse : l'une au point de pénétration dans la caverne ; l'autre au niveau de la peau. Dans toute la portion intermédiaire, on ne rencontre habituellement aucun follicule tuberculeux. Ce fait a son importance pour la cicatrisation de la petite plaie opératoire lorsque la sonde est enlevée.

Discussion

Comme nous le voyons, les cas de guérison totale sont rares ; que faut-il retenir de la méthode ? Et quel est vraimement le but de cette nouvelle thérapeutique ?

Il semble bien que primitivement les phtisiologues n'aient eu en vue que la guérison de certaines cavernes non justiciables de la chirurgie, dont le cas type serait constitué par une caverne, seule manifestation de la tuberculose, centrale, et assez éloignée de la paroi costale pour échapper aux tractions immédiates des mouvements respiratoires.

Cette indication du début s'avère désormais trop restreinte. M. Dumarest a dégagé les deux actes qui président à la mise en œuvre du traitement :

— d'une part, le *drainage* de l'ulcération ;

— d'autre part, *la cicatrisation* de la perte de substance, qui vient consolider les gains acquis.

On a pu voir aussi, que des résultats brillants, obtenus dans un laps de temps minimum se sont effondrés par suite de la réouverture de l'ulcération: il semble que la prolongation maximum du drainage soit pour M. Dumarest une condition essentielle de l'obtention d'une cicatrice durable, et c'est pourquoi M. Dumarest maintient la sonde en place jusqu'à ce qu'elle tombe d'elle-même.

D'autre part, dans les cas où les résultats anatomiques sont nuls, c'est le côté drainage qui prend le dessus; il débarrasse le malade de la toux, des expectorations, de la fièvre, produit une désintoxication qui permet la reprise du poids et la transformation de l'état général.

Il ne faut pas se cacher cependant que drainage longtemps prolongé n'est pas synonyme de guérison, et il est tels cas où l'aspiration, passé un certain stade, devient traumatisante.

Ici intervient une notion nouvelle : le volume d'une caverne ne résulte pas seulement de l'atélectasie du parenchyme lésionnel. Il est dû aussi à une perte de substance plus ou moins vaste, dont il est difficile d'apprécier l'importance avant l'intervention.

Dans un premier stade, l'aspiration endo-cavitaire provoque la réexpansion du parenchyme péricavitaire. Cette action atteint son maximum d'effet en un à trois mois.

Mais, si l'aspiration est alors poursuivie, elle exerce sa force à l'intérieur d'une lésion, autour de laquelle il n'existe plus rien qui réponde à l'appel de l'aspiration.

La force d'aspiration s'exerce alors sur un tissu à la limite de son pouvoir d'expansion, qui garde inclus dans son intimité de nombreux foyers bacillaires, c'est alors qu'apparaît la congestion péricavitaire, puis la reprise d'évolution, l'apparition de nouveaux foyers au voisinage ou à distance.

Delbecq a le premier insisté sur la nécessité du « collapsus équilibré » déduction logique de la loi

des compensations de Donders : La réduction de volume d'un territoire intrathoracique vers laquelle tend l'aspiration endo-cavitaire est compensée par la réexpansion du parenchyme péri-cavitaire, tant que celle-ci n'a pas atteint son effet maximum. Mais si la perte de substance réelle est importante, la réexpansion du parenchyme périlésionnel ne pourra suffire à la combler.

Pour obtenir la fermeture de la cavité et éviter l'action traumatisante de l'aspiration, il semble logique de chercher à l'extérieur de la caverne l'étoffe de complément nécessaire qui satisfasse la loi de Donders.

En conséquence, l'aspiration une fois entreprise pourra nous donner deux sortes de résultats :

si les lésions péricavitaires s'aggravent, la collapsothérapie complémentaire est contre-indiquée.

si les lésions péricavitaires rétrocèdent, l'indication de la collapsothérapie voit son étendue limitée.

Dans l'excellent mémoire de Chadourne, Baudoin et Mory : *Le Drainage pariétal des cavernes avec aspiration (méthode de Monaldi)*, on relève quelques points qui s'opposent aux techniques employées à Hauteville, mais les divergences ne sont pas grandes, par contre, nous y relevons quelques idées qui synthétisent bien ce travail :

Monaldi n'a jamais dit qu'il voulait guérir la tuberculose pulmonaire par l'aspiration endocavitaire.

De plus, si en théorie l'indication type est celle où l'on a un processus tuberculeux limité à la caverne,

avec un parenchyme avoisinant, sain et suffisant, et une bronche fermée, en pratique, le procédé de Monaldi a pu donner des résultats très encourageants chez des malades qui ne remplissaient pas ces conditions idéales, il s'en faut.

Il demeure bien entendu que la méthode de Monaldi réalise un traitement de la caverne tuberculeuse et il est sans intérêt thérapeutique véritable de traiter une cavité si la situation est gravement compromise par ailleurs, du fait de lésions évolutives pulmonaires ou extra-pulmonaires.

Il faut enfin insister sur l'état de la bronche de drainage, problème essentiel pour la guérison, qui est subordonné à la fermeture de la bronche.

Retenons, pour clore la discussion, la belle conclusion du mémoire de CHADOURNE :

« Le procédé de Monaldi mérite de prendre place dans la thérapeutique phtisiologique : il reste à classer ce procédé à son rang parmi les procédés thérapeutiques courants. Il réalise un traitement local des cavités tuberculeuses, le comblement de l'espace cavitaire et la stérilisation du foyer tuberculeux obtenues par ce procédé, représentant la première étape de la guérison : guérison qui paraît toutefois subordonnée à la fermeture de la bronche de drainage. Enfin, au point de vue technique, le principe directeur du traitement tel que l'a défini MONALDI, est la lenteur avec laquelle les résultats doivent être obtenus ».

Conclusions

RESULTATS TECHNIQUES

Les résultats techniques sont, en général, faciles à obtenir : 29 cas sur 31 de drainage parfait. Les cavernes du lobe supérieur sont seules accessibles, partout ailleurs *il y a danger*.

Il faut opérer sous l'écran radiographique, et le lieu d'élection de l'intervention est le premier espace intercostal en avant.

RESULTATS ANATOMIQUES

Ces derniers ne sont pas en rapport avec les résultats techniques. On obtient :

— 2 guérisons de cavernes ;

— 14 améliorations nettes, dont une extraordinaire (observation I).

— 14 échecs totaux.

La statistique actuelle du Docteur DUMAREST nous donne :

— 5 guérisons sur 40 ;

Celle du Docteur Bonafé nous donne :

— 2 guérisons sur 21.

Soit 10 à 15 % de guérisons.

Les améliorations sont plus fréquentes : dans ces cas, il y a nécessité de faire une thoracoplastie complémentaire.

Les auteurs insistent (Burnand, de Lausanne) sur la bénignité des suites opératoires dans ces cas par drainage des sécrétions par l'aspiration continue, qui facilite les suites opératoires.

A signaler la possibilité de récidives (Observation XII).

RESULTATS CLINIQUES

Sont parfois indépendants du résultat anatomique (Observation X).

On a :

— 4 guérisons anatomiques et cliniques ;

— 1 guérison clinique ;

— 14 résultats nuls ;

— 12 améliorations cliniques et anatomiques substantielles.

Monsieur DUMAREST nous enseigne que la meilleure indication est celle qui se proposera le drainage d'une cavité suppurante, vaste et anfractueuse; dans une caverne volumineuse et secrétante, les parois sont tapissées de tissus nécrosés et ces amas de caséum, disposés en couches successives et conglomérées, gênent la fermeture des cavités de deux façons: mécaniquement par leur présence et leur volume, biologiquement surtout par l'espèce de stupeur dont ils frappent les tissus avoisinants.

Or, le drainage élimine les sécrétions au fur et à mesure qu'elles se produisent, l'aspiration réhydrate les parois de la caverne. Cette réhydratation des tissus péri-cavitaires assure à nouveau leur vitalité et la possibilité pour les propriétés physiologiques (tendance rétractile) de s'exercer librement.

C'est ce qui explique que les cavernes lentement réduites sont celles qui sont le mieux soudées : il y a eu là action biologique du drainage et non simple action mécanique, bien inférieure comme effet.

En conclusion, on considérera 3 indications principales de drainage endocavitaire :

1°) l'indication optima, où le drainage avec aspiration, a des chances d'amener, à lui seul, la guérison.

La caverne doit constituer la seule manifestation de la tuberculose, elle doit intéresser le sommet, être accessible par la voie antérieure, ne doit pas être trop grosse (5 à 6 cm. de diamètre au maximum).

Il ne faut pas oublier cependant qu'une caverne ainsi traitée n'offre pas plus de chance de cicatrisation solide qu'une guérison spontanée.

2°) Le drainage préparatoire, intervention de dépannage, destiné à rendre possible une thoracoplastie par le refroidisesment d'un foyer évolutif, la suppression d'une source de dissémination de toxines bacillaires et l'amélioration de l'état fonctionnel et général du malade.

3°) Le drainage complémentaire d'une thoracoplastie, destiné à permettre la fermeture d'un vaste évidement qu'aucune détente pariétale n'aurait pu fermer à elle seule ou encore, le drainage consécutif à une thoracoplastie, où la lésion réapparait après une guérison apparente, radiologique et clinique, plus ou moins prolongée.

Comme on le voit, le drainage avec aspiration, méthode, destiné à « guérir » une caverne non évolutive, dans l'esprit de ceux qui ont dépassé la pensée de Monaldi, tend à devenir un temps préparatoire à une thoracoplastie rendue ainsi plus bénigne et plus efficace, ou peut constituer un temps postérieur à une thoracoplastie qui s'est révélée inefficace; c'est une arme de plus dans l'arsenal des phtisiologues ; comme de toute thérapeutique nouvelle on en a beaucoup attendu, et c'est pourquoi l'on a été beaucoup déçu par les premiers résultats.

Cette première étape franchie, l'expérimentation aidant, le drainage est manié avec plus de circons-

pection, plus d'assurance aussi, car l'on sait maintenant que « tout vaut l'indication, tout vaut la méthode », et comme le dit M. Bonafé très justement :

« Il ne faut pas à tout prix vouloir obtenir un résultat complet par cette seule méthode, mais savoir s'arrêter quand un certain effet a été obtenu, et demander alors à la chirurgie de parfaire le résultat ».

TABLE DES MATIÈRES

	PAGES
Introduction	11
Historique	13
Instrumentation	17
Technique opératoire	23
Conduite du traitement	29
Observations	45
Anatomie pathologique	99
Discussion	105
Conclusions	109

VU :

Le Président,

SARROUY.

VU :

Le Doyen,

LEBON.

VU ET PERMIS D'IMPRIMER :

Alger, le 27 Mai 1942.

Le Recteur,

HARDY.

Imprimerie Nord-Africaine (S. Crescenzo)